- **Обезболивающие средства** — нестероидные противовоспалительные препараты (например, парацетамол), которые можно применять как перорально, так и местно.

ОПЕРАТИВНОЕ ЛЕЧЕНИЕ

Операция показана, когда консервативное лечение и смена обуви не приносят результата, а также, когда серьезно затруднена повседневная жизнь и другие пальцы также начинают деформироваться. Важно знать, что **в случае просто «некрасивой» косточки, которая не вызывает дискомфорта, операция не оправдана**, поскольку связанные с операцией риски и осложнения могут превышать пользу от операции.

Существуют различные способы оперативного лечения, применимые в зависимости от изменений в структуре костной ткани и сустава — выбор подходящего способа осуществляет выполняющий операцию хирург. Применяются следующие операционные техники:

- Резекция выпирающей части головки плюсневой кости — при небольших операциях по поводу bunion, когда костные изменения незначительны и присоединяется бурсит. Помимо этого, выполняется удаление слизистой сумки посредством пластики суставной капсулы.
- Операция со смещением проксимальной фаланги большого пальца. Часто комбинируется с другими техниками операций на плюсневой кости.
- Проксимальная/дистальная остеотомия плюсневой кости большого пальца – используется в случае крупных деформаций, зачастую совместно с приданием жесткости суставу ТМТ.
- Иссечение костного отростка (англ. cheilectomy) — применяется при изменениях в МТФ-суставе, когда образуется костный отросток, который препятствует нормальному движению пальцев ног и вызывает боль.

Операции при артрозе МТФ-сустава большого пальца бывают различными: резекционная артропластика, придание суставу жесткости, интерпозиционная артропластика и эндопротезирование. О возможностях, ограничениях и противопоказаниях соответствующих операций каждому пациенту индивидуально рассказывает оперирующий хирург.

Выбор **метода операции по поводу «молоткообразного пальца»** зависит от того, произошли ли уже изменения в суставе и является ли сустав жестким или подвижным. В случае деформированного, смещенного и/или неподвижного сустава обычно осуществляется операция по приданию суставу жесткости, или **артродез**. При упругой контрактуре сустава часто применяется операция остеотомии плюсневой кости для коррекции и укорочения ее оси в целях снижения падающей на сустав нагрузки. Указанная операция часто комбинируется с коррекцией положения сухожилий и их удлинением.

ВОССТАНОВЛЕНИЕ

Обычно операция по коррекции деформаций переднего отдела стопы проводится в порядке дневной хирургии или с проведением одной ночи в стационаре. В течение первой послеоперационной недели рекомендуется время от времени держать стопу в поднятом вверх положении и 4-6 раз в день прикладывать к оперированному месту охлаждающий пакет, чтобы предотвратить отек. Швы с операционной раны обычно удаляют через 14 дней после операции. Если для фиксации суставов при операции использовалась проволока, концы которой выступают из кожи, их следует ежедневно очищать дезинфицирующим средством до тех пор, пока они не будут удалены (как правило, через 2-4 недели после операции). На протяжении от 2 до 8 недель после операции стопу следует нагружать лишь частично. При большинстве операций на переднем отделе стопы (за исключением проксимальной остеотомии плюсневых костей) рекомендуется пользоваться **специальной обувью**, которая повышает безопасность передвижения и предотвращает чрезмерную нагрузку на передний отдел стопы. Период ношения специальной обуви определяет лечащий врач в зависимости от объема операции.

Период восстановления после операции, в зависимости от выбранного метода, составляет от 2 до 6 месяцев. Для предотвращения повторного развития патологии важно тщательно подбирать обувь, пользоваться супинаторами и делать упражнения, укрепляющие мышцы стоп.

Ortopeedia Arstid AS — это основанная в 2005 году частная клиника, которая на высоком уровне оказывает услуги амбулаторного и хирургического лечения в области ортопедии. Мы предлагаем услуги как лицам, застрахованным Больничной кассой Эстонии, так и пациентам, которые платят за свое лечение сами или имеют полис частного медицинского страхования.

ORTOPEEDIA ARSTID AS
Палдиски мнт., 68а, 10617 Таллинн, тел.: +372 606 7747
orto@ortopeediaarstid.ee, **www.ortopeediaarstid.ee**

ORTOPEEDIA ARSTID

ИЗМЕНЕНИЯ В ПЕРЕДНЕМ ОТДЕЛЕ СТОПЫ: HALLUX VALGUS, МОЛОТКООБРАЗНЫЙ ПАЛЕЦ

Bunion, или косточка на большом пальце ноги — это костное или мягкотканное образование в области сустава между плюсневой костью и проксимальной фалангой большого пальца ноги (МТФ-сустав). При описании этой патологии часто используется латинский термин **hallux valgus**. Подобные изменения могут происходить по тем же причинам также и в области пятого пальца ноги. В таком случае это изменение называется **bunionette**. Изменения, происходящие во втором-пятом пальцах стопы, в большинстве случаев сопутствуют bunion, но могут развиться также и самостоятельно — по причине слишком большой длины пальца или травмы. Сформировавшуюся патологию называют «**молоткообразный палец**» (лат. digitus malleus).

РАСПРОСТРАНЕННОСТЬ И ПРОЯВЛЕНИЯ

Bunion развивается медленно. Оказываемое на большой палец постоянное давление (которое может быть связано с ношением узкой/неподходящей обуви) приводит к его изгибанию в направлении второго пальца, что, в свою очередь, приводит к искажению костной/суставной структуры, в результате чего развивается «косточка» большого пальца, т.е. bunion. Жалобы главным образом связаны с болью и дискомфортом при ношении обуви и ходьбе.

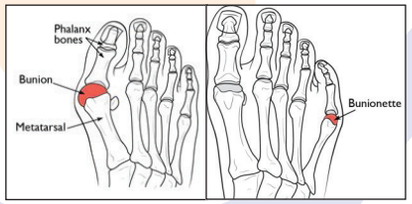

Рисунок 1. Области проявления патологий bunion и bunionette

Причины возникновения болезненного состояния могут быть связаны с наследственными изменениями в переднем отделе стопы. Кроме того, возникновению изменений в области большого пальца могут способствовать костные особенности переднего отдела стопы.

Рисунок 2. Bunion или hallux valgus

Эта патология чаще встречается у женщин (связано с ношением тесной обуви, которая давит на пальцы и сжимает их) и у лиц старше 50 лет, у которых имеют место гормональные изменения, разрежение костей и уплощение продольного и поперечного сводов стопы. Кроме того, изменения могут возникать в результате травм и определенных заболеваний (ревматоидный артрит, подагра, псориатический артрит и т.д.), а также синдромов, приводящих к слабости соединительной ткани.

Формирование «**молоткообразного пальца**» связано с прямой нагрузкой/давлением на палец (неподходящая обувь) или с давлением, создаваемым выпирающей косточкой большого пальца, в результате чего в различных суставах пальцев ног (сустав между дистальной и проксимальной фалангами, сустав между плюсневой костью и проксимальной фалангой) могут возникать **суставные контрактуры**.

Рисунок 3. «Молоткообразный палец»

ЖАЛОБЫ И СИМПТОМЫ

Обычно пациент обращается к врачу в связи с болью в области деформированной кости/сустава. Могут добавиться отечность и покраснение в области сустава. Это состояние также называют **бурситом**, а развивается оно обычно в результате трения неподходящей обуви. Может иметь место также ограничение подвижности суставов.

При усугублении симптомов на выступающих участках суставов формируются мозоли. Больные жалуются, что не могут найти подходящую обувь, не могут больше ходить на высоких каблуках и должны носить все более широкую обувь все большего размера. Вместе с тем развивается заметная деформация пальца/пальцев стопы, которая причиняет боль при движении и не проходит даже при использовании лучшей обуви.

ДИАГНОСТИРОВАНИЕ И ИССЛЕДОВАНИЯ

При диагностировании патологий переднего отдела стопы важно выяснить **причину** их возникновения. В молодом возрасте эта проблема часто имеет наследственный или посттравматический характер. В пожилом возрасте изменения часто связаны с проблемами, вытекающими из уплощения продольного и поперечного сводов стопы.

У большинства молодых пациентов при внешнем осмотре положение большого пальца стопы выглядит хорошим, пока нога не находится в опорном положении; при опоре же на ногу становится видна выступающая косточка большого пальца. Изменения в других пальцах ноги видны даже тогда, когда стопа находится в воздухе.

Степень изменения в костях и суставах можно оценить посредством обычного врачебного осмотра и рентгеновского исследования. Если **в суставе происходят изменения, то требуется определить**, имеет ли там место воспалительный процесс (подагра, ревматизм и т.п.), или же эти изменения развились с течением времени.

У 2-5 пальцев ног подвижность может быть ограничена в различных суставах: непременно следует проверить, ограничена ли подвижность жестко (палец в суставе невозможно согнуть и разогнуть даже силой) или упруго.

ЛЕЧЕНИЕ

Первичной целью консервативного (нехирургического) лечения патологий переднего отдела стопы является уменьшение дискомфорта и приостановка развития изменений. Для лечения применяются следующие способы:

- **Выбор подходящей обуви** — отказ от узкой и неудобной обуви поможет уменьшить недомогания, обусловленные деформацией bunion. Самой подходящей является такая обувь, которая не оказывает давления на стопу, в которой имеет легкие подушечки, поддерживающие продольный и поперечный своды, и обеспечена лучшая опора для пятки.
- **Супинаторы**, как правило, защищают своды стопы от опускания и выравнивают нагрузку на стопу при ходьбе, а также предотвращают трение в деформированной области.
- **Силиконовые накладки**, размещаемые между первым и вторым пальцами стопы, препятствуют отклонению большого пальца в сторону других пальцев. Их следует носить ежедневно.
- **Ночные бандажи и шины для коррекции Hallux** удерживают большой палец ноги в правильном положении во время сна и защищают тем самым капсулу косточки большого пальца от перерастяжения. Некоторые люди используют ночные бандажи также и днем, но многие все же ощущают, что они мешают носить обувь.
- **Специальные фиксаторы** — для коррекции других изменений в пальцах ног («молоткообразные пальцы»).
- Для поддержания мышечного тонуса стопы важны тренировка мышц стопы, массаж стоп, упражнения на растяжение.