LEIKKAUSHOITO

Jos konservatiivinen hoito ei (enää) auta, on syytä soveltaa operatiivista hoitoa eli leikkaushoitoa. Leikkaus suoritetaan tavallisesti päiväkirurgisesti ja paikallispuudutuksessa (ruiske kainaloon tai kaulaan), harvemmin käytetään yleisanestesiaa (nukutusta).

HUOM! Leikkauksessa ei saa olla kynsilakkaa eikä tekokynsiä.

Röntgenkuvauksen perusteella CMC-nivelrikko jaetaan eri vaiheisiin, joita varten on kehitetty suositellut kirurgiset hoitomenetelmät.

CMC-nivelrikon vastaavan kehitysvaiheen mukaisesti lääkäri valitsee potilaalle sopivimman kirurgisen toimenpiteen:

- pitkälle edennessä tapauksissa yleisenä menetelmänä on kuluneen puolisuunnikkaan luun poisto tai korvaus;
- nivelen jäykistystä suositellaan nuoremmanpuoleiselle erittäin kovaa fyysistä työtä tekevälle henkilölle – täma leikkaus rajoittaa peukalon liikkeiden ulottuvuutta;
- nivelen epävakaisuuden (löystymisen) tapauksessa, kun rusto ei vielä ole kulunut, suoritetaan siteen plastinen leikkaus;
- nivelakselin muuttaminen ja tekonivelen asentaminen ovat hyvin spesifisiä kirurgisia toimenpiteitä.

TOIPUMINEN

Ohjeet leikkauksen jälkeisestä lastoittamisesta, ompeleiden poistosta ym. antaa potilaan hoitava lääkäri. Peukaloa pidetään yhdessä ranteen kanssa liikkumattomana 3–8 viikkoa leikkausmenetelmästä riippuen.

Ompeleet poistetaan yleensä 10–14 päivän kuluttua. Toipumisaikana suositellaan tietyn ajan kuluessa myös ortoosin käyttöä. Kipulääkkeet suosittelee/määrää hoitava lääkäri. On tärkeää, että lääkärin määräyksiä noudatetaan aina tarkkaan, käsi pidetään liikkumattomana ja tarpeelliset liikuntaharjoitukset suoritetaan. Peukalon liikkuvuus paranee ja kipu väistyy noin 3 kuukauden kuluessa. Peukalon normaalin toiminnan ja puristusvoiman palautuminen voi viedä 6–12 kuukautta. Fysioterapeuttista harjoittelua fysioterapeutin ja hoitavan lääkärin johdolla ja valvonnassa suositellaan, sillä se nopeuttaa peukalon toiminnan palautumista. Yleensä potilaan työkyky palautuu 6–12 viikon sisällä, riippuen myös käden kuormituksesta työssä.

MAHDOLLISET RISKIT JA HAITTAVAIKUTUSKET

- Leikkauksen jälkeen voi peukalon puristusvoima sekä liikkuvuus olla heikompi terveeseen käteen verrattuna;
- Haavatulehduksia esiintyy alle 1 %:ssa tapauksista;
- Peukalon ihohermonvaurioita esiintyy usein, mutta ne ovat luonteeltaan ohimeneviä;
- Muiden peukalonivelten jäykkyys ja kipu – tarvitaan aktiivista kuntoutusta;
- Haavan hidas paraneminen;
- Sormien ja ranteen jäykkyys, turvotus ja kipu (esiintyvyys 1–3 %).

Estonia.eu
Positively surprising

European Union
European Regional
Development Fund

Investing
in your future

Ortopeedia Arstid AS on Viron terveysliikunnan klusterin SportEST kumppani ja alan asiantuntija. SportEST yhteistyöverkosto yhdistää Viron tärkeimmät perus- ja tukipalveluja tarjoavat urheilu- ja liikuntalääketieteen organisaatiot ja yritykset. Lisätietoja klusterista ja terveysliikunnasta löytyy kotisivuilta **www.sportest.eu.**

ORTOPEEDIA ARSTID AS
Paldiski mnt. 68a, 10617 Tallinna, puh: +372 606 7747
orto@ortopeediaarstid.ee, **www.ortopeediaarstid.ee**

SportEST

ORTOPEEDIA ARSTID

PEUKALON TYVINIVELEN ARTRIITTI

Peukalon tyven (rannenivelen) tulehdus (artriitti) on peukalon kämmenluun ja ranteen puolisuunnikkaan nivelruston kulumasta johtuva nivelrikko eli degeneratiivinen osteoartriitti. Sitä kutsutaan myös 1. CMC-nivelen (yksi yleisimmistä paikoista käden alueella, jossa niveltulehdusta esiintyy) rustovaurioksi (artroosiksi).

Kuva 1. CMC-nivelrikon vuoksi

ESIINTYMINEN JA ILMENEMINEN

Peukalotyven nivelrikko esiintyy tavallisimmin vanhoilla ihmisillä, naisilla 6 kertaa useammin kuin miehillä. Röntgenologisesti 25 %:lla yli 55 vuoden ikäisistä naisista esiintyy CMC-nivelrikko, mutta monilla ei havaita vaivoja. Perinnöllisiä tekijöitä tämän sairauden esiintymisen aiheena ei ole havaittu.

SYYT

Ensimmäisen kämmenluun ja ranteen puolisuunnikkaan nivel on yleinen kaksiakselinen ns. satulanivel, joka mahdollistaa peukalon laajat liikkeet.

Liikkeiden laaja ulottuvuus ja peukalon jatkuva käyttö ovat edellytyksinä ruston kulumalle, eli CMC-nivelrikko syntyy peukalon jatkuvasta ylikuormituksesta. Suurempi esiintyvyys naisilla johtuu sidekudoksien suuremmasta löysyydestä – nivel "loksahtaa" ja rusto kuluu sen takia nopeammin.

CMC-nivelrikon aiheuttaja voi myös olla aikaisempi vamma. Sairaus voi usein kehittyä myös nivelreuman eli reumatoidiartriitin seurauksena. CMC-nivelrikon ilmeisistä syistä ei kuitenkaan olla selvillä.

VALITUKSET JA OIREET

- Kipu ja turvotus nivelalueella, joka esiintyy useimmiten kämmenen puolelta ja säteilee seuraavaan peukalon niveleen (katso kuva 2). Kipu pahenee esineitä pitäessä, mutta esimerkiksi myös purkkia avatessa, kirjoittaessa, ovenkahvaa kääntäessä jne. Öisiä kipuja voi esiintyä. Käden puristusvoima heikkenee ja peukalon liikkeiden ulottuvuus rajoittuu.

Kuva 2. CMC-nivelrikon aiheuttamat kipualueet

- Sairauden syvetessä särky voi muuttua jatkuvaksi ja nivelen selkäosaan ilmestyy kyhmy. Nivelen jäykkyys lisääntyy ja peukalon kaukaisempi nivel alkaa vajota ylivenytykseen – syntyy ns. peukalon z-muotoinen epämuodostuma. Liitännäistautina on usein karpaalikanavasyndrooma.

DIAGNOSOINTI JA TUTKIMUKSET

Useimmissa tapauksissa diagnosointi tapahtuu oireiden perusteella lääkärintarkastuksessa ja röntgentutkimuksen avulla.

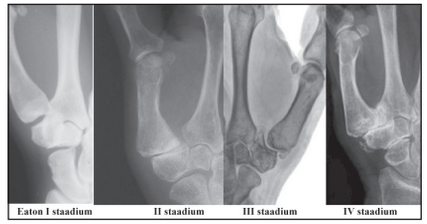

Kuva 3. CMC-nivelrikon diagnosointi röntgenkuvauksen perusteella

HOITO

CMC-nivelrikon alkuvaiheessa voidaan menestyksekkäästi soveltaa konservatiivista eli ei-kirurgista hoitoa, joka tapahtuu seuraavasti:

- tulehduskipulääkkeiden sekä muiden kipulääkkeiden antaminen (parasetamoli, ibuprofeeni, diklofenaakki-voide jne);
- peukalon lastoitus ortooseilla, rasituksen muuttaminen ja vähentäminen, peukalon lihasten vahvistaminen.

Sairauden syvetessä on syytä pohtia kipua lievittävän hormoniruiskeen (katso kuva 4) annostelua, joka voi taata kivuttoman ajanjakson useiksi viikoiksi tai kuukausiksi. Ruiskeita ei pitäisi antaa useammin kuin 2-3 kertaa vuodessa.

Kuva 4. Hormoniruiskeen antaminen CMC-nivelrikon hoidossa

Useimmiten on avuksi myös hyaluronihapon ruiskuttaminen 1. CMC-niveleen, sillä ruiskeen vaikutus voi kestää jopa 6-12 kuukautta. Konservatiivisen hoidon tuloksena vaivat usein häviävät tai vähentyvät pitkäksi aikaa.