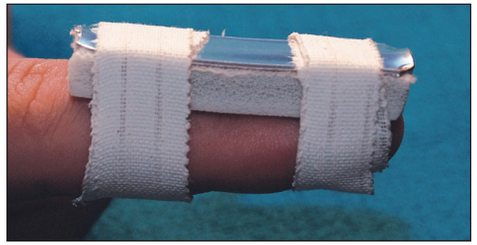

Рисунок 5. Шина, применяемая для лечения деформации «молоткообразный палец»

При других деформациях в определенных случаях также возможно их корректировать и исправлять функцию пальца посредством наложения шины. Важное место в восстановлении подвижности пальца принадлежит, несомненно, **восстановительному лечению**. При болезненности и отечности суставов пальцев рекомендуется применять пероральные и местные противовоспалительные и обезболивающие препараты, т.е. НПВП (ибупрофен, мазь диклофенак и т.д.). Для пациентов, страдающих ревматоидным артритом, важное значение имеет лечение основного заболевания.

ОПЕРАТИВНОЕ ЛЕЧЕНИЕ

Если консервативное лечение не дает ожидаемых результатов, то показано оперативное лечение. Существуют различные методики операций; их выбор зависит как от вида, так и от степени тяжести деформации. В сравнительно легких случаях желаемого результата можно достичь путем коррекции, транспозиции или высвобождения мягких тканей (кожи, сухожилий, связок). Однако если речь идет о повреждении или тугоподвижности сустава пальца, то может потребоваться операция закрепления сустава в состоянии полной неподвижности (артродез) или его протезирование (установка искусственного сустава).

После операции в целях восстановления используются различные шины; длительность их ношения зависит от выбранной методики операции. Если операция проводилась на мягких тканях (кожа, сухожилия, связки), может появиться необходимость зафиксировать на определенное время некоторые суставы при помощи спиц. Для достижения хороших результатов непременно необходимо восстановительное лечение.

РИСКИ И ВОЗМОЖНЫЕ ОСЛОЖНЕНИЯ

Наиболее часто встречающиеся осложнения при хирургической коррекции деформаций пальцев:

- неудовлетворительная коррекция деформации;
- повторное возникновение деформации;
- тугоподвижность суставов пальца;
- хроническая боль;
- инфекция.

ВОССТАНОВЛЕНИЕ

Консервативное лечение сопряжено с относительно длительным периодом восстановления. При «молоткообразном пальце» результата лечения можно ожидать по истечении примерно 6 месяцев. Может остаться некоторая недостаточность разгибания, что, однако, не препятствует функционированию руки. Боль и отечность над поврежденным суставом исчезают обычно в течение 2-4 месяцев.

Целью лечения деформаций, возникших в результате хронических заболеваний суставов (например, ревматоидного артрита), является приостановка дальнейшего развития заболевания и достижение удовлетворительного функционирования руки.

Время восстановления после операции зависит от общего состояния здоровья пациента, его возраста и степени тяжести заболевания. Рана обычно заживает в течение 10-12 дней.

Конкретный послеоперационный режим зависит от вида деформации и от выбранной методики операции. Для достижения наилучших результатов непременно необходимо восстановительное лечение.

Ortopeedia Arstid AS — это основанная в 2005 году частная клиника, которая на высоком уровне оказывает услуги амбулаторного и хирургического лечения в области ортопедии. Мы предлагаем услуги как лицам, застрахованным Больничной кассой Эстонии, так и пациентам, которые платят за свое лечение сами или имеют полис частного медицинского страхования.

ORTOPEEDIA ARSTID AS
Палдиски мнт., 68а, 10617 Таллинн, тел.: +372 606 7747
orto@ortopeediaarstid.ee, **www.ortopeediaarstid.ee**

ORTOPEEDIA ARSTID

ТРАВМЫ И ДЕФОРМАЦИИ ПАЛЬЦЕВ

Повреждения и деформации пальцев (искривления) вызывают боль и ограничение подвижности пальцев, препятствуя таким образом полноценной трудоспособности руки. Наиболее распространены следующие виды деформаций пальцев:

- т.н. «**молоткообразный палец**» (англ. mallet finger) — деформация, при которой повреждается сухожилие, распрямляющее ногтевую фалангу пальца. В результате этого ногтевая фаланга пальца сгибается в верхнем суставе по направлению к ладони. Функция активного разгибания ногтевой фаланги отсутствует;
- При деформации по типу «**пуговичной петли**» (boutonniére deformity) палец согнут в среднем суставе и распрямлен в верхнем суставе;
- т.н. «**лебединая шея**» (swan-neck deformity) характеризуется чрезмерным разгибанием пальца в среднем суставе и сгибанием в верхнем суставе.

Рисунок 1. Деформация «молоткообразный палец»

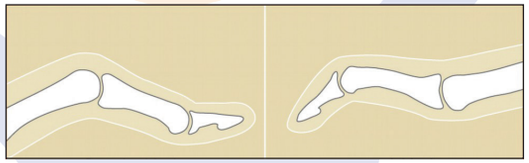

Рисунок 2. Деформации по типу «пуговичной петли» (1) и «лебединой шеи» (2)

РАСПРОСТРАНЕННОСТЬ И ПРОЯВЛЕНИЯ

Деформация под названием «молоткообразный палец» встречается чаще у мужчин (молодого и среднего возраста); поражаются в основном мизинец, безымянный и средний пальцы доминирующей руки. «Молоткообразные пальцы» часто встречаются также и у спортсменов (например, у баскетболистов).

Деформации по типу «лебединая шея» и «пуговичная петля» возможны у лиц, страдающих ревматоидным артритом (ревматоидным воспалением суставов). Причиной заболевания может служить также травма, а к «лебединой шее» может привести компенсаторная гипермобильность суставов.

ПРИЧИНЫ

Наиболее распространенной причиной возникновения «молоткообразного пальца» является сильный удар по концу пальца (например, мячом) или иной фактор сильного сгибающего воздействия на выпрямленный палец, вызывающий резкое и сильное сгибание ногтевой фаланги пальца. В результате этого происходит отрыв сухожилия разгибателя от места его крепления на ногтевой фаланге пальца. Оторваться может только сухожилие или сухожилие вместе с маленьким фрагментом кости. Другая распространенная причина – повреждение сухожилия разгибателя каким-нибудь острым предметом, но последнее встречается реже.

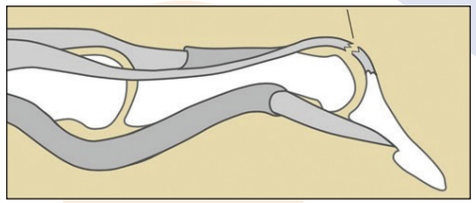

Рисунок 3. Возникновение повреждения «молоткообразный палец»

В случае посттравматической **деформации «лебединая шея»**, может наблюдаться повреждение усиленной части суставной капсулы среднего сустава пальца со стороны ладони (ладонной пластинки), которая препятствует переразгибанию пальца в среднем суставе. Повреждение поверхностного сухожилия сгибателя пальца также может послужить причиной данной деформации. Деформация «лебединая шея» может развиться с течением времени как последствие «молоткообразного пальца».

В случае посттравматической **деформации «пуговичная петля»** наблюдается повреждение (в результате прямого удара, ранения) части сухожилия разгибателя, которая прикрепляется к средней фаланге пальца.

Причиной возникновения таких видов деформации, как «лебединая шея» и «пуговичная петля», может быть также **ревматоидный артрит**, при котором повреждаются суставы, сухожилия и мышцы пальца.

ЖАЛОБЫ И СИМПТОМЫ

Наиболее распространенными симптомами повреждения пальца являются:

- Видимая деформация (изменение формы) пальца.
- Отечность и болезненность суставов пальца.
- При деформации «лебединая шея» может отмечаться «заедание» и «пощелкивание» в среднем суставе пальца.
- В случае деформации «пуговичная петля» может быть ограничена (или вовсе отсутствовать) функция разгибания среднего сустава пальца; при «молоткообразном пальце» то же самое возможно в верхнем суставе пальца.

ДИАГНОСТИРОВАНИЕ И ИССЛЕДОВАНИЯ

Для диагностирования деформации пальца в большинстве случаев достаточно визуальной оценки его формы и тестирования подвижности. Для оценки состояния сустава и выявления наличия или отсутствия переломов костей, как правило, необходимо провести также **рентгенологическое исследование**.

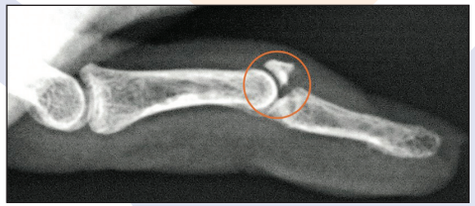

Рисунок 4. «Молоткообразный палец» вместе с переломом кости

ЛЕЧЕНИЕ

Консервативное лечение деформаций пальцев заключается главным образом в использовании различных шин. Например, в случае деформации «молоткообразный палец» (если нет сопутствующего перелома кости и смещения сустава ногтевой фаланги пальца), как правило, бывает достаточно **наложения шины** на сустав ногтевой фаланги, т.е. верхний сустав, на 6-8 недель с последующим постепенным восстановлением подвижности сустава.